核医学科医に聞く

核医学科部長　村守（むらもり） 朗（あきら）

アルツハイマー病の診断

認知症とは、認知機能が低下し、日常生活に様々な問題を生じることを言います。

認知症のうちおよそ半分はアルツハイマー病という脳の変性疾患で、記憶障害を初発症状とする場合が多いとされています。この病気の原因はアミロイドベーターという蛋白質の脳内蓄積と言われています。若い頃は蓄積しても除去するシステムが働いていますが、年齢が高くなりそのシステムが失われると、周辺の脳神経細胞に障害を生じると考えられています。

脳のCTでは、アルツハイマー病はびまん性※1の脳萎縮として認められる場合が多いのですが、脳萎縮はそれ以外の疾患でも生じるため、正しい診断をしなければ適切な治療はできません。

（図1）症例A　（図2）症例B

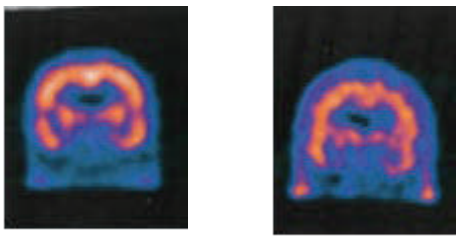

今回はアルツハイマー病の脳血流シンチグラフィーによる診断法を紹介します。特徴的な脳血流所見は、初期には頭頂葉～後部帯状回および内側側頭葉の萎縮と血流低下があり、進行するとこれが前頭葉連合野に進展します。

図1、2を観てください。図1（症例A）は健常者、図2（症例B）は初期のアルツハイマー病と判定された症例です。前顎断と呼ばれる方向の断面で、上方から前頭葉・レンズ核と視床・側頭葉が見えています。大脳皮質（前頭葉・側頭葉）の血流は図2で明らかに低下しているのですが、図で見てもこの程度しか差は出ません。そこであらかじめ多くの正常者と患者の脳血流シンチを撮影してアルツハイマー病で低下している部位を抽出し、「疾患特異領域」を決定します。そして検査を受ける患者で疾患特定領域のカウントを測定し、コンピューターでどの程度低下しているかを数値化することにより、症例Aは健常者、症例Bはアルツハイマー病と判定されます。こうして正確な診断をして、適切な治療を受けていただくことが可能になります。

検査を希望する方は、まず脳神経外科を受診して相談することをおすすめします。

※1　びまん性・・・特定の1か所ではなく広範囲に広がっていること

（参考文献）　松田博史 浅田隆 編　見て診て学ぶ認知症の画像診断　改定第2版　永井書店

発　行：独立行政法人労働者健康安全機構　富山ろうさい病院　地域医療連携室
富山ろうさい病院だよりは、当院ホームページ（URL https://www.toyamah.johas.go.jp/dayori/）にも掲載しています。
【お問い合わせ先】TEL(0765)-22-1280（病院代表）
E-mail chiiki2@toyamah.johas.go.jp
☜バックナンバーはこちらのQRコードからも確認できます。